

Semiología Neurológica

FEPAR

Dr. Roberto Caron

O Monstro Neurológico...



Neurofobia

Neurophobia, the Fear of Neurology Among Medical Students

-

***Arch Neurol*, 51: 328-329, 1994**

Ralph F. Jozefowicz, M.D.

Rochester, New York

April 30, 1994

Os 4 Passos do Diagnóstico Neurológico

Elicitação dos fatos clínicos

- Anamnese
- Exame Clínico

Diagnóstico Síndrômico

- Sintomas e Sinais
- Fisiologia
- Anatomia

DIAGNÓSTICO

Diagnóstico Etiológico

- Diagnóstico Anatômico
- Início e evolução da doença
- Exames laboratoriais

Diagnóstico Anatômico

- Formulação Síndrômica
- Localização topográfica

Quem não sabe o
que procura,
Não sabe o que
faz com o que
acha!

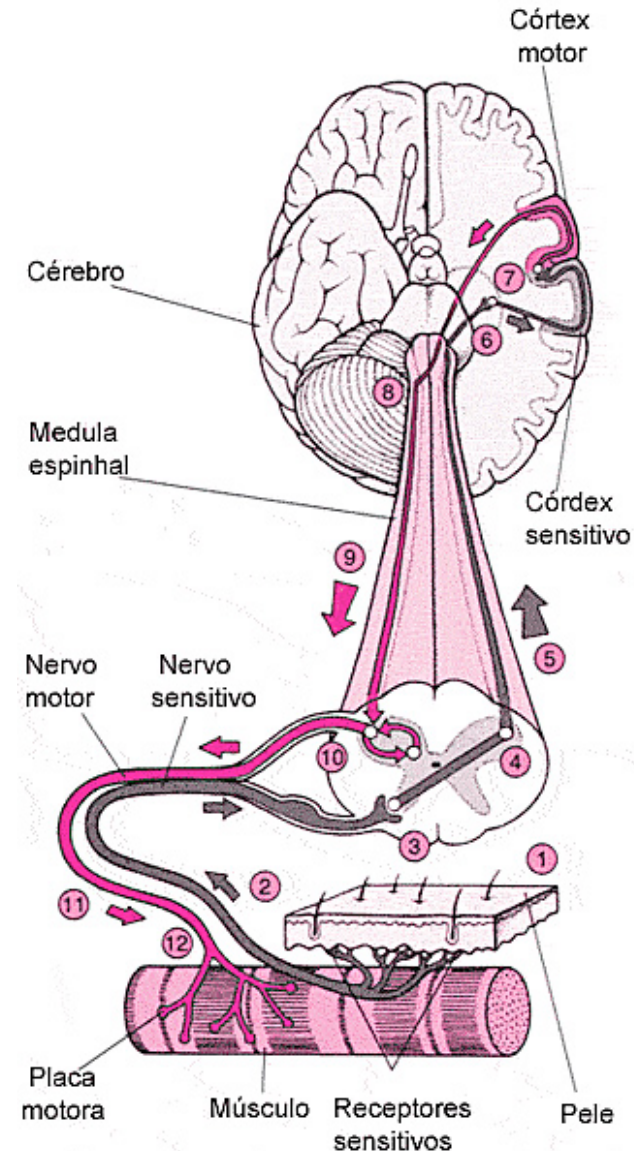
Diagnóstico Síndrômico

- **Neurônio motor superior**
- **Neurônio motor inferior**
- Meníngea
- Hipertensão intracraniana
- Demencial
- Extrapiramidal
- Cerebelar
- Medular
- Placa motora
- Miopatia
- Etc




Diagnóstico Anatômico

1. Hemisférios Cerebrais
2. Tronco Cerebral
3. Cerebelo
4. Medula
5. Células da Coluna Anterior
6. Raiz
7. Plexo
8. Nervo Periférico
9. Placa Motora
10. Músculo



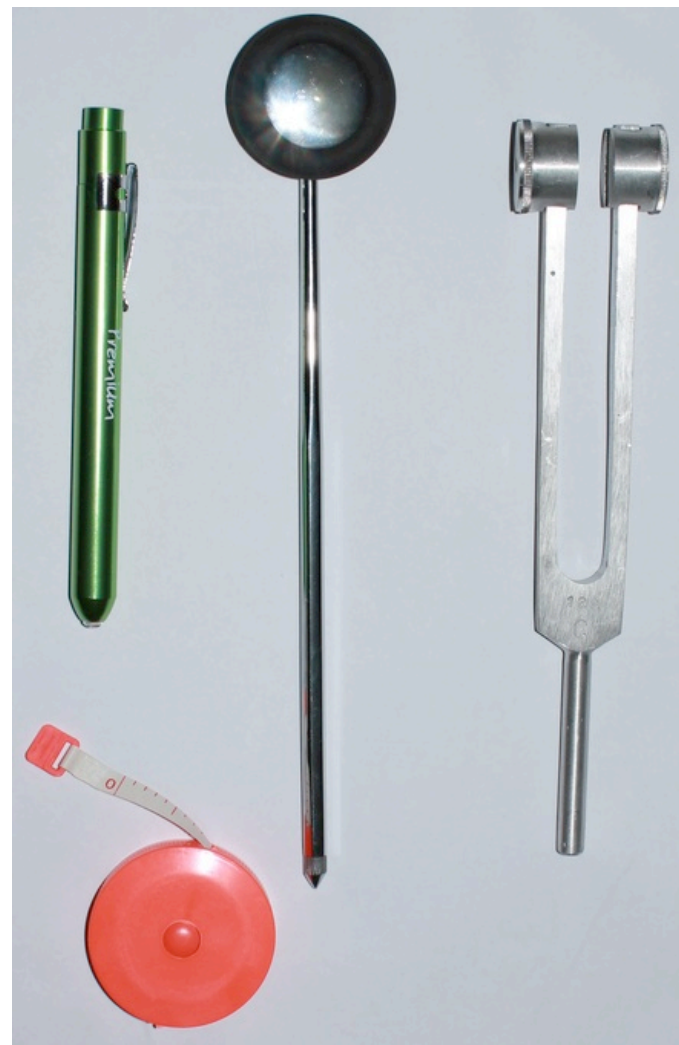Diagnóstico Etiológico

- Hipertensão Arterial
- Dislipidemia
- Diabetes
- Arritmia cardíaca
- Autoimunidade
- Infecção ou parasita
- Tumor
- Doença psiquiátrica
- Etc...



Os componentes do Exame Neurológico

1. Estado mental
2. Pares cranianos
3. Motricidade
4. Reflexos
5. Função cerebelar
6. Sensibilidade
7. Marcha
8. Outros sinais



O Exame Neurológico

Estado mental

Pupilas + Fundo de Olho

PC I, II, III, IV, VI, V

PC VII, VIII, IX, X, XI, XII

Força muscular distal e proximal

Reflexos bicipital, tricipital, radial, patelar, aquileu, cutâneo plantar e clônus

Diadoconcinesia, metria e marcha

Dor e temperatura medial e lateral nas extremidades + vibração

Marcha

Reflexos dos MMSS e MMII

Reflexo	Raiz Nervosa	Nervo
Bicipital	C5-6	Musculocutâneo
Tricipital	C6-7	Radial
Estilorradial	C5-6	Radial
Patelar	L3-4	Femoral
Aquileu	L5-S1	Tibial

Exame Segmentar dos MMSS

Músculo	Raiz Nervosa	Nervo
Deltóide	C5	Axilar
Bíceps	C5-6	Musculocutâneo
Tríceps	C6-7	Radial
Extensores do punho	C6-7	Radial
Flexores do punho	C7-8	Mediano
Flexores dos dedos	C8	Mediano
Extensores dos dedos	C8	Radial
Interósseos dorsais	T1	Ulnar

Exame Segmentar dos MMII

Músculo	Raiz Nervosa	Nervo
Iliopsoas	L2-3	Femoral
Quadríceps	L3-4	Femoral
Bíceps Crural	L5-S1	Ciático
Tibial Anterior	L4-5	Fibular
Gastrocnêmio	S1-2	Tibial

Graduação da Força Muscular

Característica	Graduação
Nenhuma contração muscular	0
Contração muscular sem movimento	1
Movimento possível, compensando a gravidade	2
Movimento possível contra a gravidade, sem vencer resistências	3
Movimento possível contra a gravidade e contra resistências variáveis	4- / 4+
Força muscular normal	5

Graduação dos Reflexos

Característica	Graduação
Arreflexia	0
Hiporreflexia	+ / 4
Reflexo Normal	++ / 4
Reflexo Aumentado	+++ / 4
Hiperreflexia	++++ / 4

